- Copyright - Il Pensiero Scientifico Editore downloaded by IP 216.73.216.91 Tue, 08 Jul 2025, 11:13:02

Insufficienza mitralica

Francesco Faletra, Ugo La Marchesina, Renato Bragato, Antonio Grimaldi

U.O. di Ecocardiografia, Istituto Clinico Humanitas, Rozzano (MI)

Key words:
Echocardiography; Mitral regurgitation.

Over the past 15 years, outcome of patients with severe mitral insufficiency is significantly improved. This may be due to concomitant advances in many fields of medicine such as a more effective diagnosis and left ventricular function monitoring by means of echocardiography, development of useful guidelines and advances in valve reconstruction techniques. We will discuss some aspects of mitral anatomy, pathophysiology, echocardiographic diagnosis and the proper timing for surgical intervention.

(Ital Heart J Suppl 2002; 3 (5): 486-494)

© 2002 CEPI Srl

Ricevuto il 10 ottobre 2001; accettato il 21 novembre 2001.

Per la corrispondenza:

Dr. Francesco Faletra

U.O. di Ecocardiografia
Istituto Clinico Humanitas
Via Manzoni, 56
20089 Rozzano (MI)
E-mail: francesco.faletra@humanitas.it

In questa rassegna saranno trattati alcuni degli aspetti dell'insufficienza mitralica che sono stati negli ultimi anni oggetto di revisione o di discussione e che riguardano l'anatomia, la fisiopatologia, la diagnostica ecocardiografica e le indicazioni chirurgiche.

Cenni di anatomia della valvola mitrale

Perloff e Roberts[1] nel 1972 hanno per primi descritto la valvola mitrale come una struttura complessa formata da numerose componenti la cui reciproca interazione consente il normale funzionamento della valvola *in toto*. Proprio per questa complessità strutturale le cause di insufficienza valvolare sono molteplici potendo derivare da alterazioni anatomiche o funzionali di ogni singola componente.

Le componenti dell'apparato mitralico. L'apparato mitralico comprende l'anulus insieme al miocardio atriale sovrastante, i lembi valvolari, le corde tendinee, ed i muscoli papillari insieme al miocardio ventricolare sottostante (Fig. 1). L'apparato valvolare mitralico ed il ventricolo sinistro sono talmente interdipendenti da poter affermare che non vi è nessuna anomalia della valvola mitrale che non si rifletta in qualche modo sul ventricolo sinistro e che non vi è nessuna alterazione morfologica o funzionale del ventricolo sinistro che non abbia conseguenze, più o meno marcate, sulla valvola mitrale. In altre parole, la valvola mitrale non è una struttura passiva che si muove solo grazie alle forze generate dall'attività cardiaca (una specie di porta che si apre e si chiude a seconda della pressione che vige dall'uno o dall'altro lato) ma una struttura che ha una sua attività sfinterica (prevalentemente a carico dell'anulus) e che contribuisce all'attività contrattile del ventricolo essendone, a sua volta, fortemente condizionata.

Figura 1. *Campione anatomico che illustra tutte le componenti dell'apparato mitralico. 1 = anulus; 2 = lembi valvolari; 3 = corde tendinee; 4 = muscoli papillari; 5 = miocardio ventricolare. Per gentile concessione del Dr. Bonacina, Istituto Anatomopatologico dell'Ospedale Niguarda Ca' Granda, Milano.*

L'anulus. L'anulus mitralico è una struttura grossolanamente ellissoidale con un diametro minore (setto-laterale) ed un diametro maggiore (commissuro-commissurale) che unisce le due commissure maggiori (Fig. 2).

- Copyright - Il Pensiero Scientifico Editore downloaded by IP 216.73.216.91 Tue, 08 Jul 2025, 11:13:02

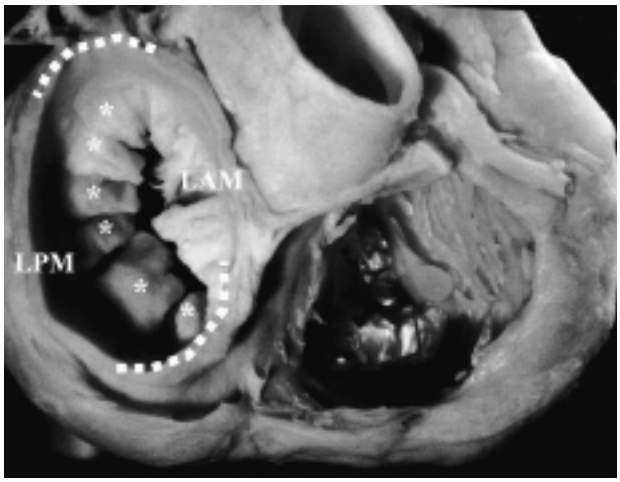

Figura 2. *Valvola mitrale vista dal piano atrioventricolare. Si nota la forma ellittica dell'anulus. La* parte tratteggiata *corrisponde alle "valli" cioè a quelle parti dell'anulus dislocate più caudalmente. Si osserva la stretta connessione fra il lembo anteriore mitralico (LAM) e la valvola aortica. In questo esempio il lembo posteriore mitralico (LPM) è suddiviso in numerose scallop* (*). *Per gentile concessione del Dr. Bonacina, Istituto Anatomopatologico dell'Ospedale Niguarda Ca' Granda, Milano.*

La struttura dell'anulus non è uguale lungo tutta la sua circonferenza. Nella sua porzione antero-mediale (dove si inserisce il lembo anteriore) in realtà non è possibile distinguere un'entità anatomica ben definita alla quale è sospeso il lembo. Si osserva invece una continuità del lembo anteriore con il tessuto fibroso che si trova fra le cuspidi non coronarica e coronarica sinistra (triangolo fibroso intercuspale). Quest'area fibrosa di passaggio fra il lembo anteriore e la radice aortica è limitata anteriormente e posteriormente da due noduli fibrosi che prendono il nome di trigoni fibrosi.

Nella sua porzione postero-laterale (che possiamo grossolanamente immaginare come una C) è invece riconoscibile un anello fibroso (anche se di spessore e consistenza differenti non solo fra cuori diversi, ma da punto a punto dello stesso anello). Questa struttura fibrosa, dove è sospeso il lembo posteriore, delimita il miocardio atriale dal miocardio ventricolare. La connessione fra il miocardio ventricolare e la porzione postero-laterale dell'anulus (fibre muscolari del miocardio ventricolare decorrono parallelamente all'anulus) fa sì che durante la sistole si eserciti un'azione sfinterica che avvicina i lembi e riduce l'area anulare di circa il 25%[2], contribuendo in tal modo all'azione di contenimento propria della valvola.

Un altro meccanismo, che contribuisce ad avvicinare i lembi valvolari fra loro e che può essere messo in evidenza con l'ecocardiografia tridimensionale è l'azione che l'aorta esercita sull'anulus[3]. Il vaso è infatti appoggiato sulla parte concava dell'anulus (Fig. 2). Durante la sistole, il volume di sangue che attraversa l'aorta dilata la radice e fa pressione sull'anulus riducendone il diametro setto-laterale ed avvicinando i lembi. Questo meccanismo è, per esempio, poco efficace nella cardiomiopatia dilatativa, dove il diametro setto-laterale è aumentato e l'espansione aortica è ridotta a causa della bassa gittata.

L'anulus, infine, ha una conformazione "a sella" con le zone più craniali, i "picchi" in corrispondenza del diametro setto-laterale, e le zone più caudali, le "valli" in corrispondenza del diametro intercommissurale[3] (Fig. 2). Questa conformazione tridimensionale ha un ruolo ben definito nella funzione di contenimento della valvola. Se l'anulus fosse completamente adagiato su di una superficie, l'azione sfinterica ridurrebbe insieme all'area (effetto benefico) anche il perimetro anulare sul quale si inseriscono i lembi. Dal momento che l'azione sfinterica è massima sulla porzione posteriore, le varie componenti del lembo posteriore finirebbero per sovrapporsi l'una sull'altra, con un effetto finale di ridondanza di tessuto ed insufficienza valvolare. Grazie invece alla particolare forma "a sella", durante la sistole, quando l'azione sfinterica è massima, il perimetro anulare nella zona corrispondente ai picchi, si sposta verso l'alto riuscendo in tal modo, nonostante la riduzione dell'area anulare, a non alterare i rapporti di inserzione con il tessuto valvolare[3].

Una concausa spesso importante dell'insufficienza valvolare è la dilatazione anulare. In questi casi l'anulus, in una prima fase, perde la sua conformazione ellissoidale e tende a diventare più circolare. Con il perdurare dell'insufficienza si osserva quindi un reale aumento dell'area e del perimetro anulare secondario alla dilatazione atriale.

I lembi valvolari. Da un punto di vista strettamente anatomico, la valvola mitrale è una valvola monocuspide. Il velo valvolare è infatti continuo lungo tutta la circonferenza dell'anulus. Due grosse incisure dividono il velo valvolare in un lembo antero-mediale (o aortico, vista la sua stretta connessione con la radice aortica) e in un lembo postero-mediale (o murale, vista la sua connessione con la parete ventricolare ed atriale). Queste incisure prendono il nome di "commissure" (letteralmente commissura è il punto o la linea di congiunzione fra due strutture adiacenti). Per brevità e diffusa abitudine, chiameremo i due lembi anteriore e posteriore. Il lembo anteriore occupa circa un terzo dell'estensione dell'anulus, quello posteriore circa due terzi. Il lembo anteriore è tuttavia più lungo, quello posteriore più corto. Il lembo posteriore è quasi sempre diviso da commissure secondarie in tre parti che prendono il nome di "scallop": una scallop laterale (chiamata in termine tecnico P1), una scallop centrale (P2) ed una scallop mediale (P3). Questa suddivisione è giustificata dal fatto che le singole scallop possono prolassare indipendentemente l'una dall'altra e ovviamente le strategie chirurgiche sono differenti. È talvolta possibile riscontrare più di tre scallop (Fig. 2). Il lembo anteriore è generalmente un velo unico. Tuttavia, alterazioni limitate solo ad una parte del lembo sono possibili (rotture cordali, erosioni, ecc.). Per questo

- Copyright - Il Pensiero Scientifico Editore downloaded by IP 216.73.216.91 Tue, 08 Jul 2025, 11:13:02

motivo anche il lembo anteriore viene suddiviso in tre parti A1, A2, A3, che corrispondono alle scallop del lembo posteriore.

I due lembi si affrontano lungo un'area definita "zona di apposizione" che dal margine libero dei lembi si estende per qualche millimetro verso il corpo. Di fatto il tessuto mitralico è ridondante rispetto all'area anulare che deve ricoprire. La coaptazione dei lembi lungo la zona di apposizione riduce notevolmente la pressione che la valvola deve sopportare durante la sistole dal momento che essa si esercita contemporaneamente sulle parti di lembi che si affrontano, annullandosi. La superficie ventricolare dei lembi che corrisponde alla zona di apposizione è la parte di lembo dove si inseriscono gran parte delle corde tendinee e prende il nome di "zona rugosa". Le corde tendinee che si inseriscono in quest'area non sono soggette ad un eccessivo stiramento. Quando le due zone di apposizione non si affrontano, come per esempio accade nella valvola mixomatosa, le corde ad esse sottese vengono invece sottoposte ad un'abnorme trazione e sono più soggette a rottura. Dal punto di vista istologico i lembi hanno uno scheletro formato da tessuto collagene denso detto "fibrosa". Sulla superficie atriale la fibrosa è ricoperta da tessuto connettivo lasso, tessuto mucoide e tessuto elastico in uno strato che prende il nome di "spongiosa". Da entrambi i lati i lembi sono poi parzialmente ricoperti da una fina lamina fibroelastica. Dalla parte atriale questa lamina è particolarmente ricca di fibre elastiche e prende il nome di "atrialis". Nella "floppy valve" questa architettura è totalmente alterata con un aumento dello spessore della spongiosa (spesso con una distribuzione irregolare, con zone ispessite alternate ad aree assottigliate) ed una frammentazione della atrialis e della fibrosa.

Le corde tendinee. Le corde tendinee originano dai muscoli papillari o direttamente dalla parete ventricolare e si inseriscono sui lembi. La notevole variazione nella distribuzione delle corde è all'origine delle numerose classificazioni che sono state fatte nel tempo. Qui appare utile ricordare che alcune corde tendinee si inseriscono sul margine libero dei lembi ("marginal chordae"), altre sulla zona rugosa ("rough chordae"), fra cui due particolarmente grosse ed importanti le "strut chordae" ed altre ancora alla base dei lembi, le "basal chordae" (queste ultime sono limitate quasi esclusivamente al lembo posteriore e partono direttamente dalla parete ventricolare). La marcata variabilità nella distribuzione delle corde da individuo a individuo spiegherebbe perché alcune zone di tessuto valvolare possono essere prive di corde tendinee. È stato ipotizzato che queste zone potrebbero più facilmente andare incontro ad una degenerazione mixomatosa[4]. La continuità anatomica parete ventricolare-corde tendinee-lembi è infine importante per preservare la funzione ventricolare, soprattutto l'accorciamento longitudinale delle fibre e la conformazione ellissoidale del ventricolo[5,6].

I muscoli papillari. I muscoli papillari originano dal terzo distale della parete ventricolare ed hanno morfologia variabile sebbene il muscolo papillare postero-mediale sia generalmente più piccolo dell'antero-laterale. In questa sede è bene ricordare che la funzione dei muscoli papillari non va disgiunta dalla parete dalla quale prendono origine. Una sfericizzazione della cavità ventricolare o una distorsione del profilo ventricolare di tipo ischemico che comporti una dislocazione laterale del/dei muscoli papillari determinerà una trazione sulle corde tendinee e sui lembi con un'incompleta chiusura della valvola e conseguente insufficienza.

Cenni di fisiopatologia dell'insufficienza mitralica

In questo capitolo ci occuperemo di alcuni aspetti della fisiopatologia dell'insufficienza mitralica severa.

L'insufficienza mitralica come lesione dinamica. L'insufficienza mitralica è una lesione "dinamica": sia le dimensioni dell'orifizio rigurgitante (cioè l'orifizio attraverso cui il sangue torna in atrio), che il volume rigurgitante (cioè la quantità di sangue che rigurgita), possono variare considerevolmente. Le dimensioni dell'orifizio rigurgitante sono relativamente stabili nelle insufficienze reumatiche dove la valvola è rigida e, spesso, calcifica, ma aumentano in meso e telesistole nel prolasso della mitrale[7] mentre, nella cardiomiopatia dilatativa, si osserva un pattern bifasico con un incremento in protosistole ed in telesistole ed una riduzione in mesosistole[8]. Nelle cardiomiopatie dilatative, inoltre, l'orifizio rigurgitante dipende dalla dilatazione e dalla sfericizzazione della camera ventricolare, per cui ogni presidio terapeutico atto a ridurre le dimensioni della camera e a rimodellare il ventricolo verso una conformazione ellissoidale, avrà un benefico effetto sulle dimensioni dell'orifizio rigurgitante e sull'entità dell'insufficienza[9].

Il volume rigurgitante dipende a sua volta sia dall'orifizio rigurgitante (che, come abbiamo visto, può modificarsi), che dal gradiente di pressione fra le due camere. Quest'ultimo dipende ancora da una serie di variabili (pressioni intraventricolari ed interatriale, compliance ventricolare e atriale, ecc.) che possono modificarsi spontaneamente o come conseguenza di trattamenti farmacologici.

Non è raro pertanto (ed anche oggetto di discussione e spesso confusione) che metodiche diverse eseguite in giorni diversi (per esempio ecocardiografia e cateterismo cardiaco) diano stime a volte significativamente diverse sull'entità dell'insufficienza. È possibile che in questi casi la discrepanza non sia dovuta all'errore di valutazione dell'una o dell'altra metodica ma che, al contrario, fotografi esattamente una realtà dinamica.

Il ventricolo sinistro come organo bersaglio. L'organo bersaglio dell'insufficienza mitralica è il ventricolo

- Copyright - Il Pensiero Scientifico Editore downloaded by IP 216.73.216.91 Tue, 08 Jul 2025, 11:13:02

sinistro. La prognosi del paziente dipende, in ultima analisi, dalle capacità di adattamento di quest'ultimo alle mutate condizioni di carico. Possiamo grossolanamente distinguere tre fasi dell'adattamento del ventricolo sinistro all'insufficienza mitralica.

In una *prima fase* (Fig. 3), a causa della brusca riduzione del postcarico dovuto alla fuga di sangue verso una camera a bassa pressione (pensiamo per esempio ad una rottura di corde), il ventricolo si svuota più facilmente. Gran parte dell'energia contrattile viene utilizzata per accorciare le fibre piuttosto che per creare pressione all'interno della cavità. Il ventricolo comincia a svuotarsi già nella fase di contrazione isovolumetrica, non appena la pressione intraventricolare supera la pressione atriale, e continua a svuotarsi anche nella fase di rilasciamento isovolumetrico. Alla fine della sistole il volume ventricolare è più piccolo rispetto al normale e, conseguentemente, la frazione di eiezione "supernormale". Queste modificazioni contrastano, almeno all'inizio, abbastanza efficacemente la caduta della gittata anterograda. È interessante notare che in questa fase lo stress sistolico è ridotto. Lo stress è infatti direttamente proporzionale al raggio della cavità e alla pressione intracavitaria entrambi diminuiti ed inversamente proporzionali allo spessore che rimane costante. Di conseguenza anche il consumo energetico della fibrocellula miocardica è ridotto. La durata di questa fase è variabile e dipende essenzialmente dall'entità dell'insufficienza: quanto questa è maggiore tanto più velocemente si passerà alla seconda fase.

Nella *seconda fase* (Fig. 4), perdurando l'insufficienza, si determina un sovraccarico di volume. In diastole la quantità di sangue che riempie il ventricolo è la somma del volume che rigurgita più il volume di sangue che normalmente arriva dalle vene polmonari. Al-

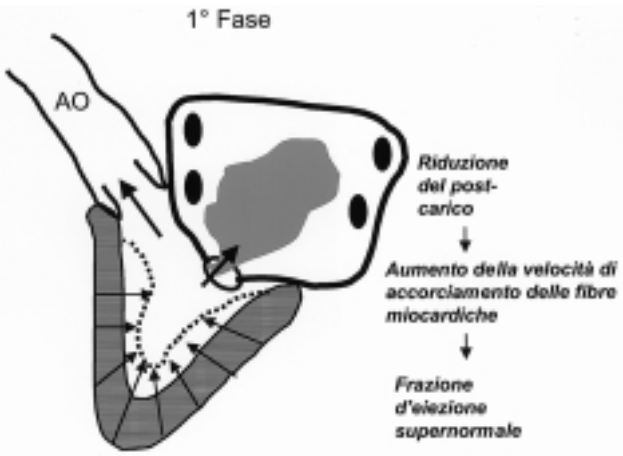

Figura 3. *Fisiopatologia dell'insufficienza della valvola mitrale. Adattamento del ventricolo sinistro. In una prima fase la caratteristica emodinamica predominante è l'incremento della velocità di accorciamento delle fibre miocardiche a causa del basso postcarico determinato dall'insufficienza. La gittata anterograda è garantita da una riduzione del volume telesistolico e dal conseguente aumento della frazione di eiezione (supernormale). AO = aorta.*

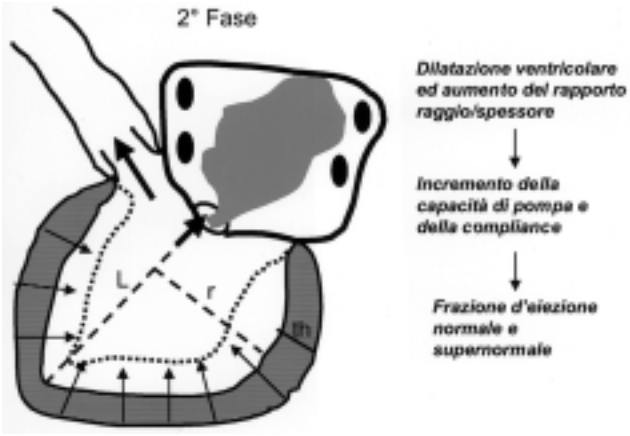

Figura 4. *Fisiopatologia dell'insufficienza della valvola mitrale. Adattamento del ventricolo sinistro. In una seconda fase il quadro emodinamico predominante è il sovraccarico di volume. L'incremento della capacità di pompa dovuto alla dilatazione del ventricolo sinistro (legge di Starling) associato all'aumentata capacità del ventricolo di accogliere più sangue senza aumentare le pressioni intraventricolari (aumento della compliance) assicura un'adeguata gittata anterograda. L = lunghezza; r = raggio; th = spessore.*

l'aumento del volume di sangue, il ventricolo risponde con la dilatazione. Questa avviene attraverso la sintesi di nuovi sarcomeri in serie e lo scivolamento di sarcomeri prima disposti in parallelo tra loro[10]. La massa miocardica aumenta (ipertrofia eccentrica). L'aumento del volume stira le fibre miocardiche aumentandone l'efficienza meccanica (legge di Starling), mentre l'aumentato rapporto raggio/spessore favorisce la capacità del ventricolo di accogliere più sangue in diastole senza aumentare la pressione (aumentata compliance)[10]. L'aumento del precarico ed il ridotto postcarico favoriscono ancora lo svuotamento del ventricolo per cui il volume telesistolico è ancora normale e, dal momento che il volume telediastolico è aumentato, la frazione di eiezione rimane "supernormale". Questa fase può durare anche anni.

Infine, in una *terza fase* (Fig. 5) si arriva ad un esaurimento della riserva contrattile delle fibrocellule miocardiche. Il perdurare del sovraccarico di volume causa una sempre maggiore dilatazione del ventricolo che porta alla fine ad un rapporto raggio/spessore sfavorevole dal punto di vista energetico. Lo stress parietale (proporzionale al raggio, inversamente proporzionale allo spessore) continua infatti ad aumentare e con esso il fabbisogno energetico della fibrocellula. Non si conoscono con certezza le cause per le quali ad un certo momento la capacità contrattile della fibrocellula si riduce. Matsuo et al.[11] hanno osservato sperimentalmente che nell'insufficienza mitralica, a differenza della stenosi aortica, avviene un aumento della massa cardiaca senza un parallelo aumento della sintesi proteica. Essi pertanto ipotizzano che l'aumento della massa sia dovuto ad una più lenta degradazione delle proteine contrattili. Come conseguenza, queste ultime sarebbero, nell'insufficienza mitralica, più "vecchie" e meno "efficienti". Comunque, una volta iniziata, la ri-

- Copyright - Il Pensiero Scientifico Editore downloaded by IP 216.73.216.91 Tue, 08 Jul 2025, 11:13:02

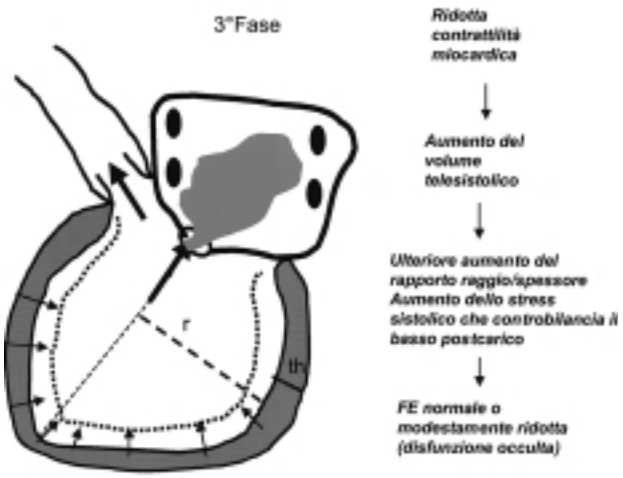

Figura 5. *Fisiopatologia dell'insufficienza della valvola mitrale. Adattamento del ventricolo sinistro. In una fase avanzata la capacità contrattile delle fibrocellule miocardiche si riduce. Il volume telesistolico aumenta insieme allo stress sistolico parietale. Da notare che grazie al basso postcarico la frazione di eiezione (FE) si mantiene normale o solo moderatamente ridotta (insufficienza occulta). Altre abbreviazioni come in figura 4.*

duzione della capacità contrattile determina un aumento del volume telesistolico e una conseguente riduzione della frazione di eiezione. Da "supernormale" la frazione di eiezione diventa "normale" o lievemente ridotta anche se, come abbiamo visto, la funzione contrattile della cellula è già compromessa. Questa condizione prende il nome di disfunzione miocardica occulta. La scarsità dei sintomi e la funzione globale apparentemente normale, sono alla base delle difficoltà che si hanno nello stabilire il momento più opportuno per correggere il vizio.

Il ventricolo sinistro dopo l'intervento chirurgico. Con la chiusura di una via a bassa resistenza il ventricolo sinistro si trova improvvisamente di fronte ad un forte aumento del postcarico che dovrebbe comportare una riduzione della funzione sistolica. In realtà, questo comportamento era stato osservato nei casi in cui l'apparato sottovalvolare veniva rimosso. In quei casi la funzione sistolica si deteriorava non tanto e non solo perché aumentava il postcarico, ma perché il ventricolo veniva "mutilato" con l'asportazione dei papillari e soprattutto perché veniva persa la continuità ventricolo-muscolo papillare-anulus. La riparazione della valvola o il mantenimento *in situ* dell'apparato sottovalvolare e di parte della valvola in caso di sostituzione con protesi ha, infatti, effetti benefici sulla funzione postoperatoria con un migliore accorciamento prevalentemente a carico delle fibre disposte longitudinalmente, un più agevole mantenimento della morfologia ellissoidale e un minore stress parietale[6]. Questo comportamento è tanto più evidente quanto più la funzione preoperatoria è normale. Con funzioni preoperatorie depresse, l'effetto benefico del mantenimento *in situ* delle strutture sottovalvolari si riduce.

Meccanismo dell'insufficienza mitralica nella cardiomiopatia dilatativa e nella cardiopatia ischemica

Nella cardiomiopatia dilatativa tutte le componenti dell'apparato mitralico sono, ad eccezione di una fase avanzata dove si può osservare una reale dilatazione anulare, morfologicamente normali. L'insufficienza è prevalentemente determinata dall'abnorme trazione che le corde tendinee esercitano sui lembi valvolari rendendoli poco mobili ed impedendo loro un'efficace apposizione in sistole. Nei casi più compromessi si può addirittura osservare all'ecocardiografia un'evidente soluzione di continuo fra i lembi lungo quella che dovrebbe essere l'area di apposizione. La trazione esercitata sui lembi è a sua volta dovuta alla dislocazione laterale che i muscoli papillari subiscono a causa della dilatazione e della sfericizzazione della camera ventricolare[12]. Altre concause, ma che probabilmente hanno un ruolo meno rilevante, sono la ridotta velocità di incremento della pressione intraventricolare che ritarda la chiusura dei lembi valvolari determinando una quota di insufficienza pre-coaptazione[13], il ridotto contributo della pressione esercitata dall'aorta sull'anulus, e la ridotta capacità sfinterica dell'anulus (conseguenza della ridotta attività contrattile del ventricolo). Dal momento che nelle cardiomiopatie dilatative tutte le componenti dell'apparato mitralico sono normali, non deve meravigliare il fatto che insufficienze mitraliche severe possono ridursi drasticamente o addirittura scomparire, se un'efficace terapia medica riduce le dimensioni della camera e riporta il ventricolo più vicino all'originaria conformazione ellissoidale, ricostituendo i normali rapporti spaziali fra le varie componenti.

Severità dell'insufficienza

La determinazione della severità del rigurgito è forse l'aspetto più delicato della diagnosi: un'insufficienza severa è infatti la *conditio sine qua non* perché si possa prendere in considerazione l'intervento chirurgico. Uno dei principali ostacoli allo sviluppo di metodi attendibili (semiquantitativi, quantitativi, invasivi e non invasivi) è la mancanza di un "gold standard" affidabile.

D'altra parte, se potessimo avere un metodo che ci garantisse la precisione al millilitro del volume rigurgitante, ci renderemmo subito conto di quanto variabile sia tale parametro: come abbiamo già detto, l'aumento o la diminuzione del precarico e del postcarico, la variazione della frequenza cardiaca e della contrattilità miocardica, determinano modificazioni anche molto rilevanti del volume di sangue rigurgitante. Questo rende molto difficoltosa la valutazione longitudinale dell'entità dell'insufficienza nel singolo paziente, in quanto ogni variazione riscontrata (al millilitro) dovrebbe essere rapportata alle condizioni emodinamiche del momento (senza contare l'azione di even-

- Copyright - Il Pensiero Scientifico Editore downloaded by IP 216.73.216.91 Tue, 08 Jul 2025, 11:13:02

tuali terapie farmacologiche) prima di poter affermare che ci troviamo di fronte ad un effettivo incremento o riduzione dell'insufficienza. Quindi non è poi una sfortuna che i metodi a nostra disposizione siano "solo" semiquantitativi.

L'ecocardiografia nella valutazione dell'entità del rigurgito. Dal momento che l'ecocardiografia è la tecnica più utilizzata per la valutazione dell'insufficienza mitralica ci sembra opportuno fornire una sintetica descrizione dei metodi ecocardiografici utilizzati. In letteratura sono stati proposti talmente tanti metodi ecocardiografici che viene spontaneo pensare che questa ricerca era dettata dal fatto che nessuno dei metodi che man mano venivano proposti risultava affidabile[14-16]. Riteniamo che più che una debolezza, la possibilità di valutare l'entità dell'insufficienza con numerosi metodi basati su presupposti teorici diversi, sia una ricchezza della metodica in quanto rende possibile una strategia "step-by-step" che tenga conto nel giudizio finale della coerenza intrinseca dei vari metodi utilizzati. Quanti più metodi sono coerenti fra loro tanto più attendibile sarà la valutazione. Nei paragrafi seguenti daremo una sintetica descrizione della valutazione ecocardiografica della severità dell'insufficienza.

Primo step: valutazione morfologica. Il primo passo consiste nella valutazione della morfologia della valvola. In presenza di un'evidente eversione del lembo ("flail leaflet") con rottura di corde tendinee è certo che l'insufficienza è severa. Lo stesso si può dire quando vi è un'evidente perdita della coaptazione anche senza eversione del lembo (Fig. 6). In realtà questi quadri sono così tipici che non vi sarebbe la necessità di proseguire nell'indagine ecocardiografica. Viceversa, in presenza di una coaptazione del tutto normale, è inverosimile che l'insufficienza possa essere severa (con due eccezioni: la perforazione del lembo da endocardite batterica ed il "cleft" mitralico isolato). Le nuove tecnologie tridimensionali consentiranno in futuro una visione "chirurgica" della valvola migliorando notevolmente la valutazione morfologica e la comunicazione con i cardiochirurghi (Fig. 7).

Secondo step: analisi del jet rigurgitante. Una volta esaminata la morfologia della valvola, il secondo passo è l'analisi del jet rigurgitante valutata al color Doppler. È bene chiarire che la turbolenza che noi vediamo in atrio sinistro con il color Doppler non è il volume rigurgitante, non si tratta cioè della quantità di sangue che refluisce in atrio bensì della rappresentazione cromatica della direzione del flusso (rosso o

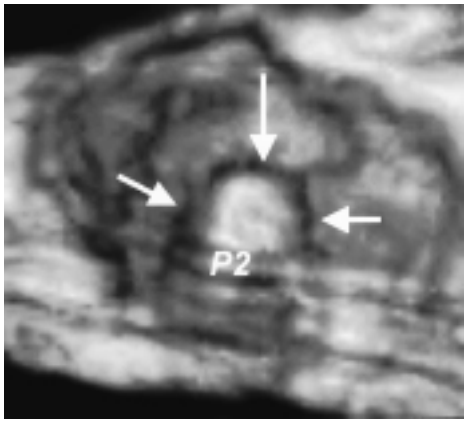

Figura 7. *Immagine ecocardiografica tridimensionale di un prolasso della scallop centrale del lembo posteriore (P2). Visione dall'atrio sinistro.*

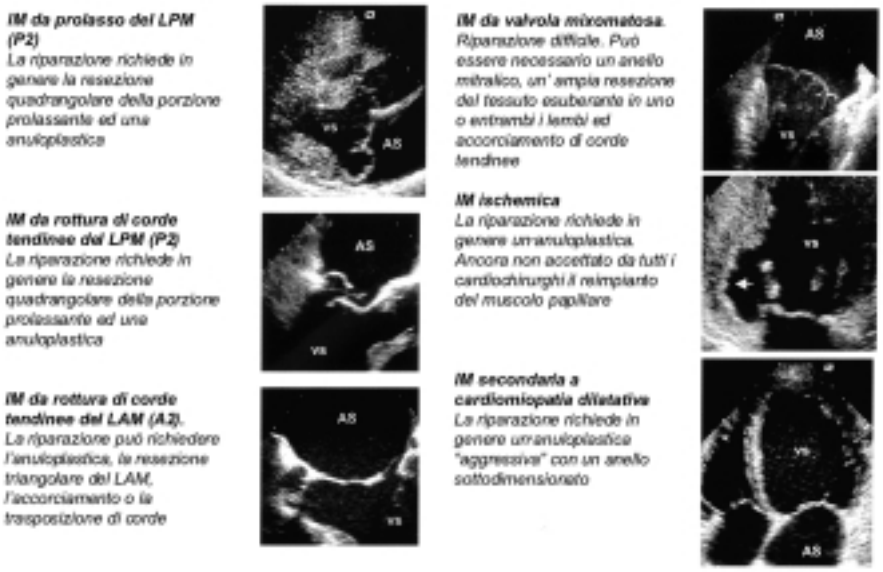

Figura 6. *Immagini ecocardiografiche di differenti alterazioni valvolari che producono insufficienza mitralica (IM) con la descrizione del tipo di intervento chirurgico riparativo più efficace. A2 = scallop centrale del lembo anteriore mitralico; AS = atrio sinistro; P2 = scallop centrale del lembo posteriore mitralico; VS = ventricolo sinistro. Altre abbreviazioni come in figura 2.*

- Copyright - Il Pensiero Scientifico Editore downloaded by IP 216.73.216.91 Tue, 08 Jul 2025, 11:13:02

blu), della sua velocità (colore più o meno brillante) e del tipo di flusso (laminare o turbolento: la turbolenza è generalmente rappresentata con un "effetto mosaico"). In linea di principio, pertanto, niente del jet rigurgitante è direttamente correlato con l'entità dell'insufficienza: paradossalmente, se solo pochi globuli rossi attraversassero l'orifizio rigurgitante ad altissima velocità, essi determinerebbero una notevole area di turbolenza (trasferendo la loro altissima energia cinetica al sangue stagnante in atrio sinistro) pur rimanendo in questo caso trascurabile il volume rigurgitante. Nonostante questa limitazione teorica di fondo, è stato dimostrato che nella maggior parte dei casi, maggiore è il volume rigurgitante, maggiore è l'area di turbolenza in atrio sinistro[17]. Naturalmente un operatore esperto tiene conto di alcuni parametri che possono modificare l'entità della turbolenza indipendentemente dal volume rigurgitante quali, ad esempio, la regolazione del guadagno del colore, la profondità del campionamento, la frequenza del trasduttore, l'attenuazione del segnale, la dispersione di energia cinetica sulle pareti dell'atrio, il tempo del rigurgito, ecc.[18]. Resettate queste variabili, la valutazione ispettiva dell'area di turbolenza è in grado di discriminare in maniera affidabile e veloce i rigurgiti severi da quelli lievi ("big is big, small is small"). Altri parametri semiquantitativi altrettanto semplici da misurare, quali il flusso delle vene polmonari (dove nelle insufficienze severe si può registrare un'onda retrograda sistolica) o l'incremento della velocità protodiastolica transmitralica (dovuto all'incremento del flusso anterogrado transmitralico), possono essere associati all'analisi del jet rigurgitante.

Terzo step: valutazioni quantitative. La descrizione dei numerosi metodi quantitativi proposti in letteratura va al di là degli scopi di questa rassegna. Al lettore viene raccomandata una eccellente review[19]. In questa sede è importante sapere che ognuno di essi ha vantaggi teorici e limiti pratici e che la loro affidabilità dipende sostanzialmente dall'accuratezza delle misure che vengono prese. Una valutazione "quantitativa" si rende utile solo in quei casi in cui le valutazioni "qualitative" discusse in precedenza, non riescono a risolvere in maniera definitiva il problema dell'entità del rigurgito, cioè, se il rigurgito è, al momento della valutazione, severo (e, quindi, verosimilmente chirurgico) o moderato. Un volume rigurgitante > 60 ml e una frazione di rigurgito > 50% del flusso anterogrado transmitralico, sono indicativi di un'insufficienza severa. Valori inferiori, viceversa, sono compatibili con un'insufficienza moderata.

Indicazione chirurgica

In questo paragrafo discuteremo l'evoluzione che ha avuto l'indicazione chirurgica dell'insufficienza mitralica negli ultimi 10 anni anche per merito del successo delle tecniche di riparazione valvolare.

Indicazioni certe. Una volta stabilito che l'insufficienza mitralica è severa, si pone il problema del trattamento terapeutico. C'è ampio consenso sul fatto che l'intervento chirurgico sia indicato in tutti i pazienti sintomatici (con normale o ridotta funzione ventricolare) o in quei pazienti asintomatici o paucisintomatici ma in cui vi sia evidenza di una disfunzione contrattile[20,21] (nei quali, in pratica, la frazione di eiezione sia ≤ 0.60 e/o il volume telesistolico ≥ 45 mm[22,23]).

Indicazioni non certe. Esiste una categoria di pazienti per i quali l'indicazione chirurgica non è così certa: si tratta dei pazienti asintomatici (classe funzionale NYHA I) con insufficienza mitralica severa e normale funzione ventricolare in cui è altamente probabile un intervento riparativo della valvola.

Essendo un'indicazione ancora in discussione, riteniamo opportuno elencare le ragioni dei "pro" e dei "contro" e lasciare al lettore la possibilità di farsi una propria opinione. I fautori di un intervento precoce (generalmente i cardiochirurghi) elencano i seguenti vantaggi:
- il rischio dell'intervento è decisamento basso (1-2%)[24] e non comporta i problemi riscontrabili con le protesi valvolari (terapia anticoagulante, ostruzione, distacco, endocardite);
- i pazienti con insufficienza severa sono destinati prima o poi all'intervento chirurgico o alla disfunzione ventricolare sinistra. Dal momento che, nell'attesa dei primi segni di disfunzione contrattile o di sintomi, il rischio di endocardite, di un brusco peggioramento dello stato clinico (per esempio per nuove rotture di corde tendinee, fibrillazione atriale rapida, ecc.)[20,22] o addirittura il rischio di morte improvvisa[25,26], non è trascurabile, appare ragionevole un intervento per così dire "profilattico";
- le condizioni del paziente sono ottimali e spesso la valvola risulta tecnicamente più facile da riparare;
- la funzione ventricolare è buona e si mantiene tale anche dopo l'intervento dal momento che la valvola e l'apparato sottovalvolare vengono conservati *in toto*.

Coloro che sono contrari (generalmente i cardiologi clinici) ribattono con le seguenti argomentazioni:
- il paziente sta bene prima dell'intervento, è difficile che stia meglio dopo;
- ogni difficoltà intraoperatoria (che per esempio comporta alla fine la sostituzione della valvola invece della sua riparazione) o ogni complicazione postoperatoria (includendo i rari casi di mortalità) sono difficili da giustificare ed i fattori emozionali prendono il sopravvento su qualunque considerazione statistica;
- se il risultato non è ottimale il paziente verrà sottoposto ad almeno un altro intervento durante la sua vita;
- il tempo in cui il paziente rimane asintomatico e con una buona funzione ventricolare può essere decisamente lungo (anche molti anni) e questo aumenta le proba-

- Copyright - Il Pensiero Scientifico Editore downloaded by IP 216.73.216.91 Tue, 08 Jul 2025, 11:13:02

bilità di avvalersi di un miglioramento delle tecniche chirurgiche che possono svilupparsi in futuro o di protesi valvolari più efficienti;
- le tecniche attuali (in particolare l'ecocardiografia) sono comunque in grado di cogliere i primi segni di disfunzione e di fare operare il paziente con motivazioni più consistenti senza un significativo incremento del rischio.

Il ruolo dell'ecocardiografia nella valutazione preoperatoria (riparazione versus sostituzione). Al di là delle opinioni sopra menzionate, è chiaro che la possibilità di prevedere il tipo di intervento (riparativo o sostitutivo) condizionerà il timing chirurgico. Se vi sono poche probabilità che la valvola possa essere riparata, cadono di fatto la maggior parte delle ragioni a favore di un intervento precoce. Prevedere il tipo di intervento è quindi tanto importante quanto accertare la presenza di una disfunzione contrattile, dal momento che può diventare l'elemento determinante nel processo decisionale[27]. L'ecocardiografia, specie con l'approccio transesofageo, è diventata la metodica più utilizzata a questo scopo ed è possibile nella maggior parte dei casi prevedere con una sufficiente sicurezza la probabilità di una riparazione efficace. Ovviamente, la possibilità di riparare una valvola dipende non solo dalla conoscenza dell'anatomia e del meccanismo della disfunzione ma anche dall'esperienza del cardiochirurgo che deve eseguire l'intervento. L'ecocardiografia può infatti solo descrivere (in genere in maniera molto precisa) il tipo di alterazione morfologica e l'estensione della stessa. Sarà poi il chirurgo che deciderà, in base alla propria esperienza, se è in grado di riparare "quella" valvola con "quelle" alterazioni morfologiche. In generale, la riparazione di alcuni tipi di insufficienza mitralica (per esempio il prolasso o la rottura di corde della parte centrale del lembo posteriore) fa ormai parte del bagaglio tecnico della maggior parte dei cardiochirurghi. Ma è anche vero che alcune ripazioni più complesse (per esempio le rotture di corde della parte centrale del lembo anteriore e rotture di corde dei due lembi) richiedono invece una particolare esperienza e dedizione[28]. Nella figura 6 sono illustrati alcuni casi di insufficienza mitralica ed il tipo di riparazione che è possibile fare.

Il ruolo dell'ecocardiografia intraoperatoria nell'insufficienza mitralica. Contemporaneamente alle innovazioni nelle tecniche cardiochirurgiche di riparazione valvolare si è sviluppata l'ecocardiografia transesofagea intraoperatoria, al punto tale che non vi è ormai nessuna équipe cardiochirurgica che non la richieda almeno per i casi più complessi[29]. Non c'è dubbio che le informazioni aggiuntive fornite dalla tecnica in sala operatoria possono completare la diagnosi preoperatoria (alcune volte anche modificarla), aiutare il chirurgo nella scelta della strategia chirurgica più appropriata e, soprattutto, valutare la bontà della riparazione così da consentire al chirurgo (se la riparazione non è stata efficace) di ritornare in circolazione extracorporea per una seconda riparazione o per la definitiva sostituzione, nella stessa seduta operatoria. A nostro avviso, tuttavia, il merito più importante dell'ecocardiografia transesofagea intraoperatoria rimane quello di aver avvicinato i cardiochirurghi alla tecnica ecocardiografica. Non è raro vedere adesso cardiochirurghi interpretare immagini ecocardiografiche come o meglio degli stessi ecocardiografisti.

Alcuni punti debbono tuttavia essere sottolineati. È certamente meglio fare una diagnosi completa preoperatoria che fotografa, soprattutto per lesioni "dinamiche" come l'insufficienza mitralica, l'entità del rigurgito nelle condizioni emodinamiche della "vita reale". In anestesia generale, lo stato emodinamico del paziente è certamente diverso da quello usuale e si possono trovare talvolta discrepanze anche significative che possono mettere in discussione la stessa strategia chirurgica.

La valutazione dell'efficacia della riparazione deve essere eseguita dopo un adeguato periodo dalla fine della circolazione extracorporea, quando le condizioni emodinamiche del paziente siano diventate stabili. Valutazioni ecocardiografiche intraoperatorie sull'efficacia della riparazione, eseguite con pressioni intraventricolari basse o con cuori non completamente pieni, possono portare ad errate (e potenzialmente pericolose) conclusioni.

Conclusioni

Le novità più rilevanti nell'ambito in quest'ultimo decennio sono state l'avvento di efficaci e sofisticate tecniche di riparazione valvolare ed una diagnostica preoperatoria altrettanto sofisticata e precisa. Tutto questo ha modificato le indicazioni all'intervento e, seppure con qualche perplessità, la tendenza è quella di un atteggiamento sempre più aggressivo con interventi riparativi sempre più precoci.

Riassunto

In questi ultimi 15 anni la prognosi dei pazienti con insufficienza mitralica severa è significativamente migliorata. Questo è dovuto ad una serie di progressi che si sono verificati in campo diagnostico con l'ecocardiografia, in campo chirurgico con l'introduzione delle tecniche di riparazione valvolare e/o di nuove protesi valvolari, e in campo medico con lo sviluppo di utili linee guida per la scelta del momento più appropriato per l'intervento chirurgico. Questa rassegna tratta alcuni aspetti dell'anatomia, della fisiopatologia, della diagnostica ecocardiografica e delle indicazioni chirurgiche dell'insufficienza mitralica.

Parole chiave: Ecocardiografia; Insufficienza mitralica.

- Copyright - Il Pensiero Scientifico Editore downloaded by IP 216.73.216.91 Tue, 08 Jul 2025, 11:13:02

Bibliografia

1. Perloff JK, Roberts WC. The mitral apparatus. Functional anatomy of mitral regurgitation. Circulation 1972; 46: 227-39.
2. Ormiston JA, Shah PM, Tei C, Wong M. Size and motion of the mitral annulus in men. II. Abnormalities in mitral valve prolapse. Circulation 1982; 65: 713-9.
3. Kaplan SR, Bashein G, Sheehan F, et al. Three-dimensional echocardiographic assessment of annular shape changes in the normal and regurgitant mitral valve. Am Heart J 2000; 139: 378-87.
4. Van der Bel-Kahn J, Duren DR, Becker AE. Isolated mitral valve prolapse: chordal architecture as an anatomic basis in older patients. J Am Coll Cardiol 1985; 5: 1335-40.
5. Horstkotte D, Schulte HD, Bircks W, Strauer BE. The effect of chordal preservation on late outcome after mitral valve replacement: a randomized study. J Heart Valve Dis 1993; 2: 150-8.
6. Rosich JD, Carabello BA, Usher BW, Kratz JM, Bell AE, Zile MR. Mitral valve replacement with and without chordal preservation in patients with chronic mitral regurgitation: mechanism for differences in postoperative ejection performance. Circulation 1992; 86: 1718-20.
7. Schwammenthal E, Chunguang C, Benning F, Block M, Breithardt G, Levine RA. Dynamics of mitral regurgitant flow and orifice area. Physiological application of the proximal flow convergence methods: clinical data and experimental testing. Circulation 1994; 90: 307-22.
8. Shiota T, Jones M, Teien DE, et al. Dynamic change in mitral orifice area: comparison of color Doppler echocardiographic and electromagnetic flowmeter-based methods in a chronic animal model. J Am Coll Cardiol 1995; 26: 528-36.
9. Shengqiu H, Fontaine AA, Schwammenthal E, Yoganathan AP, Levine RA. Integrated mechanism for functional mitral regurgitation. Leaflet restriction versus coapting force: in vitro studies. Circulation 1997; 96: 1826-34.
10. Carabello BA. The pathophysiology of mitral regurgitation. J Heart Valve Dis 2000; 9: 600-8.
11. Matsuo T, Carabello BA, Nagatomo Y, et al. Mechanisms of cardiac hypertrophy in canine volume overload. Am J Physiol 1998; 275: H65-H74.
12. Kono T, Sabbah HN, Rosman H, et al. Left ventricular shape is the primary determinant of functional mitral regurgitation in heart failure. J Am Coll Cardiol 1992; 20: 1594-8.
13. Hung J, Otsujiv Y, Handshumaker MD, et al. Mechanism of dynamic regurgitant orifice area variation in functional mitral regurgitation. J Am Coll Cardiol 1998; 32: 427-31.
14. Helmecke F, Nanda N, Hsiung M, et al. Color Doppler assessment of mitral regurgitation with orthogonal planes. Circulation 1987; 75: 175-83.
15. Bargiggia GS, Tronconi L, Sahn DJ, et al. A new method for quantitation of mitral regurgitation based on color flow Doppler imaging of flow convergence proximal to regurgitant orifice. Circulation 1991; 84: 1481-9.
16. Vandervoort PM, Thoreau DH, Rivera JM, et al. Automated flow rate calculations based on digital analysis of flow convergence proximal to regurgitant orifices. J Am Coll Cardiol 1993; 22: 535-41.
17. Spain MG, Smith MD, Grayburn PA, et al. Quantitative assessment of mitral regurgitation by Doppler color flow imaging: angiographic and hemodynamic correlations. J Am Coll Cardiol 1989; 13: 585-90.
18. Sahn DJ. Instrumentation and physical factors related to visualization of stenotic and regurgitant jets by Doppler color flow imaging. J Am Coll Cardiol 1988; 12: 1354-65.
19. Schiller NB, Foster E, Redberg RF. Transesophageal echocardiography in the evaluation of mitral regurgitation: the twenty-four signs of severe mitral regurgitation. Cardiol Clin 1993; 11: 339-408.
20. Stewart WJ. Choosing the "golden moment" for mitral valve repair. J Am Coll Cardiol 1994; 24: 1544-6.
21. Carabello BA. Mitral valve regurgitation. Curr Probl Cardiol 1998; 23: 202-41.
22. Enriquez-Sarano M, Tajik AJ, Schaff HV, et al. Echocardiographic prediction of survival after surgical correction of organic mitral regurgitation. Circulation 1994; 90: 830-7.
23. Wisenbaugh T, Skudicky D, Sarel P. Prediction of outcome after valve replacement for rheumatic mitral regurgitation in the era of chordal preservation. Circulation 1994, 89: 191-7.
24. Carabello BA. Preservation of left ventricular function in patients with mitral regurgitation: a realistic goal for the nineties. J Am Coll Cardiol 1990; 15: 564-5.
25. Crawford MH, Souchek J, Oprian CA, et al. Determinants of survival and left ventricular performance after mitral valve replacement. Department of Veterans Affairs Cooperative Study on Valvular Heart Disease. Circulation 1990; 81: 1173-81.
26. Grigioni F, Enriquez-Sarano M, Ling LH, et al. Sudden death in mitral regurgitation due to flail leaflet. J Am Coll Cardiol 1999, 34: 2078-85.
27. Lee EM, Shapiro LM, Wells FC. Echocardiography in mitral valve repair for mitral regurgitation: the surgeon's needs. J Heart Valve Dis 1997; 6: 228-33.
28. Antunes MJ, Colsen PR, Kinsley RH. Mitral valvuloplasty: a learning curve. Circulation 1983; 68 (Suppl II): II70-II75.
29. Stewart WJ, Currie PJ, Salcedo EE, et al. Intraoperative Doppler color flow mapping for decision-making in valve repair for mitral regurgitation. Circulation 1990; 81: 556-66.